ALTERACIONES AGUDAS DE LA CONCIENCIA.

Manejo por el pediatra de urgencias.

28/07/2017

Prof. Dr. Osvaldo Bello

ALTERACIONES AGUDAS DE LA CONCIENCIA

- Controversias
  - Definiciones
  - Clasificaciones
- Instrumentos para el diagnóstico diferencial. Casuística
- Manejo inicial en el Departamento de Emergencia Pediátrica

ALTERACIONES AGUDAS DE LA CONCIENCIA

Controversias con definiciones y clasificaciones

¿ Qué es estar en coma ?



1. Una disminución del nivel de conciencia que se manifiesta por diversos grados de dificultad en el despertar.

2. Presentar una puntuación en la GCS < 9

3. Un estado de falta de respuesta sicológica sin fenómeno de despertar, y en el cual el sujeto permanece con los ojos cerrados.

¿ Qué es estar en coma ?



1. Una disminución del nivel de conciencia que se manifiesta por diversos grados de dificultad en el despertar.

2. Presentar una puntuación en la GCS < 9

3. Un estado de falta de respuesta sicológica sin fenómeno de despertar, y en el cual el sujeto permanece con los ojos cerrados.



Que es estar consciente ?

COMPONENTES DE LA CONDUCTA CONSCIENTE

CONTENIDO

DESPERTAR

HEMISFERIOS CEREBRALES

TRONCO CEREBRAL

TRASTORNOS CRONICOS

TRASTORNOS AGUDOS

ALTERACIONES DE LA CONCIENCIA

Hemisferios cerebrales



CONTENIDO

Sistema reticular activador ascendente (SARA)

DESPERTAR

ALTERACIONES DE LA CONCIENCIA

Hemisferios cerebrales



Sistema reticular activador ascendente (SARA)

No encienden las lámparas …

ALTERACIONES DE LA CONCIENCIA

Hemisferios cerebrales



Sistema reticular activador ascendente (SARA)

No encienden las lámparas …

1. **Defecto de las lámparas** → **Disfunción de hemisferios**
2. **Defecto de la llave** → **Alteración del SARA**
3. **Defecto de ambos** → **Disfunción global del SNC**

Conciencia intacta

Lucidez

Despertar normal

- Sueño
- Obnubilación = Delirio
- Confusión
- Letargo
- Obtundación
- Estupor

GCS: 15

GCS: 9

COMA

Alteraciones agudas de la conciencia

Alteraciones agudas de la conciencia

Cómo evaluar?

- Descripción
- AVPU
- GCS y adaptaciones

Conciencia intacta

Lucidez

Despertar normal

- Sueño
- Obnubilación = Delirio
- Confusión
- Letargo
- Obtundación
- Estupor

GCS: 15

GCS: 9

COMA

Alteraciones agudas de la conciencia

Alteraciones agudas de la conciencia

Cómo evaluar?

- Descripción
- AVPU
- GCS y adaptaciones

Método rápido para evaluar compromiso de la conciencia

A Alerta (awake)

V Respuesta al estímulo verbal

P Respuesta al dolor (painful)

U Sin respuesta (unresponsive)

Alteraciones agudas de la conciencia
Causas - Clasificaciones - Controversias

Lesión estructural

LESIÓN extensa de ambos hemisferios
Lesión de TE que afecte al SARA
Lesión unilateral que desplace tronco

Lesión no estructural

Alteración de la **FUNCIÓN** cerebral
↓ Aporte energético
Alt. de la membrana neuronal

DESORDENES PRIMARIOS DEL SNC

ANORMALIDADES SISTÉMICAS

Alteraciones agudas de la conciencia
Causas - Clasificaciones - Controversias

Lesión estructural

LESIÓN extensa de ambos hemisferios
Lesión de TE que afecte al SRA
Lesión unilateral que desplace tronco

- **Traumática**
- **No traumática**
  - Infecciones
  - Vascular
  - Tumores
  - Hidrocefalia descompensada

Lesión no estructural

Alteración de la **FUNCIÓN** cerebral
↓ Aporte energético
Alt. de la membrana neuronal

- Trastornos metabólicos
  CAD, hipoglucemia, trastornos electrolíticos. uremia, falla hepática,
- Encefalopatía hipóxico-isquémica
  PCR, shock, ahogamiento, arritmias, CO o cianuro
- Hipoxemia / Hipercapnia
- Tóxicos endógenos/exógenos
- Encefalopatía hipertensiva
- Convulsiones

DESORDENES PRIMARIOS DEL SNC

ANORMALIDADES SISTÉMICAS

Wong CP et al
Incidence, aetiology, and outcome of non-traumatic coma: a population-based study
Arch Dis Child 2001; 84: 193-199

- **Alrededor del 90% de los comas no traumáticos en la infancia (AAC) son debidos a anormalidades sistémicas**

Alteraciones agudas de la conciencia

Se trata de un problema primario del SNC o de una anormalidad sistémica?

Alteraciones agudas de la conciencia

- Que es lo prioritario?
- Detectar la causa de la AAC o iniciar el tratamiento del paciente?

SERVICIO DE URGENCIA PEDIATRICA

ESTRATEGIAS DIFERENTES EN EL MANEJO DE SITUACIONES

SIN RIESGO VITAL

EVALUACION

DIAGNOSTICO

TRATAMIENTO

CON RIESGO VITAL

EVALUACION

TRATAMIENTO

EVALUACION

TRATAMIENTO

EVALUACION

TRATAMIENTO

ALTERACIONES AGUDAS DE LA CONCIENCIA

Instrumentos para el diagnóstico diferencial

CASUISTICA - RECURSOS

Caso 1

- 8 meses
- HIC perinatal
- Hidrocefalia
- Derivación ventrículo-peritoneal
- Ultimas 48 hs llanto, vómitos, DNS
- GCS modificado 10
- Eritema y tumefacción sobre sistema

Caso 1 - Diagnóstico

- Hidrocefalia
- Disfunción valvular por infección

- Valor de los ANTECEDENTES y el EXAMEN FISICO en la orientación etiológica de los trastornos agudos de la conciencia

Caso 2

- 12 años
- Niño en “situación de calle”
- Traído al DEP por la policía por excitación y alteración del orden público
- Exploración inicial: excitación-depresión, taquicardia, auto y hetero-agresividad.

Caso 2 - Diagnóstico

- Test de detección rápida de drogas en orina: + para cocaína
- Intoxicación por "pasta base" de cocaína

- Valor de los ANTECEDENTES y los TEST RÁPIDOS en la orientación etiológica de los trastornos agudos de la conciencia

Fármacos ingeridos frecuentemente que causan alteración del nivel de conciencia

- Anfetaminas
- Anticolinérgicos
- Anticonvulsivos
- Barbitúricos
- Benzodiacepinas
- Clonidina
- Cocaína
- Etanol
- Haloperidol
- Narcóticos
- Fenotiacinas
- Salicilatos
- Inhibidores selectivos de la captación de serotonina (ISCS)
- Antidepresivos tricíclicos

Caso 3

- Varón 4 años
- Domingo hora 11
- Ataxia - DNS - Convulsión
- Caída al piso
- GCS 6
- Temp ax. 35.4ºC - FC 90 - PA 110/70/58
- No signos focales - No signos meníngeos
- No evidencia de trauma
- Pupilas normales

Caso 3 - Diagnóstico

- Glicemia (Hgt) 0.25 g/lt
- Anamnesis
- Alcohol etílico en sangre: 250 mg/dl
- Hipoglicemia
- Intoxicación alcohólica
- "Síndrome del domingo a la mañana"
- Valor de la ANAMNESIS y de los TEST RÁPIDOS en la orientación etiológica de los trastornos agudos de la conciencia

Caso 4

- 4 meses - sano
- hora 9: padres entregan bebé a cuidadora
- hora 16: hipertonía, palidez, cianosis de labios

- Hospital: coma, anisocoria, parálisis facial y hemiparesia izquierda

4 meses

Edema
Hemorragia

No fractura

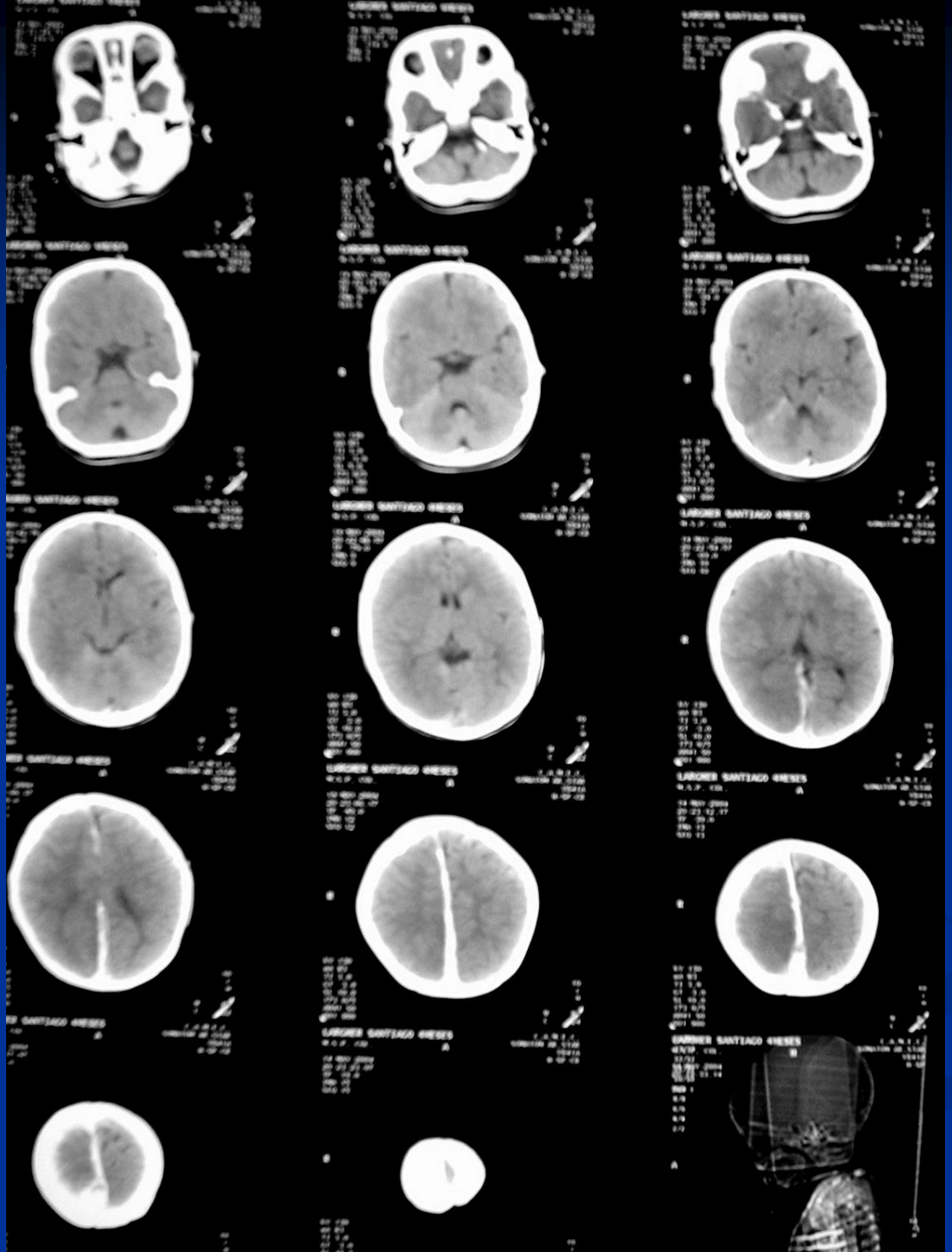

Caso 4 - Diagnóstico

- TEC oculto
- Contusión - Hemorragia
- Maltrato físico
- Mecanismo ?

- Valor de la SOSPECHA, FONDO DE OJO Y TC en la orientación etiológica de los trastornos agudos de la conciencia

Importante recomendación de la A.A.P. para los pediatras

No utilizar mas términos que refieren al mecanismo de la injuria

- Ø Buttered Child Syndrome
- Ø Shaken Baby Syndrome
- Ø Shaking – impact Syndrome

Referirse a la lesión provocada

Injuria craneal abusiva

Injuria craneal intencional

Injuria craneal no accidental

Chiesa A, Duhaime AC.
Abusive head trauma.
Pediatr Clin North Am. 2009Apr;56(2):317-31. Review

Christian CW, Block R;
Committee on Child Abuse and Neglect;
American Academy of Pediatrics.
Abusive head trauma in infants and children.
Pediatrics. 2009 May;123(5):1409-11

Caso 5

- 11 meses - sana
- 8 hs: irritabilidad, sueño, hipotonía T. Ax 38,5
- DEP: T. Ax 37,5, depresión, hipotonía, rinitis serosa, hiperemia conjuntival, FC 160, PA 85/60. No TEC, no tóxicos, no fármacos.
- Hemograma normal, PCR (-), glicemia 0,71, LCR normal, benzodiazepinas (-)
- Encefalitis?
- Nuevos datos de interrogatorio.....

Caso 5 - Diagnóstico

- Inmunofluorescencia polarizada (TDx)
  Metabolitos de canabinoides (marihuana):
  POSITIVO (> 135 ng/dl)

  Nivel de sensibilidad: 10 ng/ml
- Diagnóstico: Intoxicación accidental con marihuana

- Valor del INTERROGATORIO y LABORATORIO en la orientación etiológica de los trastornos agudos de la conciencia

Caso 6

- 10 meses
- Sana
- Llanto intenso, vómitos
- DNS
- Hipotonía
- Abdomen doloroso

An Pediatr (Barc). 2014;80(5):293–298

anales de pediatría

www.elsevier.es/anpediatr

ORIGINAL

Manifestaciones neurológicas de la invaginación intestinal

J. Domínguez-Carral*, V. Puertas-Martín, I. Carreras-Sáez, A.I. Maraña-Pérez, T. Escobar-Delgado y J.J. García-Peñas

Sección de Neurología Pediátrica, Hospital Infantil Universitario Niño Jesús, Madrid, España

Caso 6 - Diagnóstico

- Invaginación intestinal

- Valor de la IMAGENOLOGÍA en la orientación etiológica de los trastornos agudos de la conciencia

Caso 7

Varón - 38 días - sano

- **Episodio de ALTE**
  - **palidez**
  - **hipotonía**
  - **respiración irregular**
  - **supraversión ocular**
- **Examen físico: palidez, hipotonía, irritabilidad-depresión, fontanela tensa.**

- **Caso 7**

- **TC de cráneo normal**
- **ECG normal - QT 0,12**
- **EEG normal**
- **Ecocardiograma normal**
- **LCR: hemático - cultivo (-)**
- **F de O: normal**
- **Rx de Tx: normal**
- **2º LCR: hemorrágico sin coágulos, sobrenadante xantocrómico, proteínas 0.80, glucosa 0,45 . GR conservados, no GB.**

CHILDREN´S HOSPITAL OF PHILADELPHIA - 1993
Dr. Stephen Ludwig - Dr. Osvaldo Bello

- **Caso 7**

- Reingreso a los 19 días del alta
- 73 días de vida
- Lo encuentran pálido en la cuna
- Convulsión al ingreso - EMC
- Hematoma ++ de cuero cabelludo
- Hematoma glúteo
- Palidez intensa
- IOT-AVM, diazepam, Fb, DFH

Caso 7

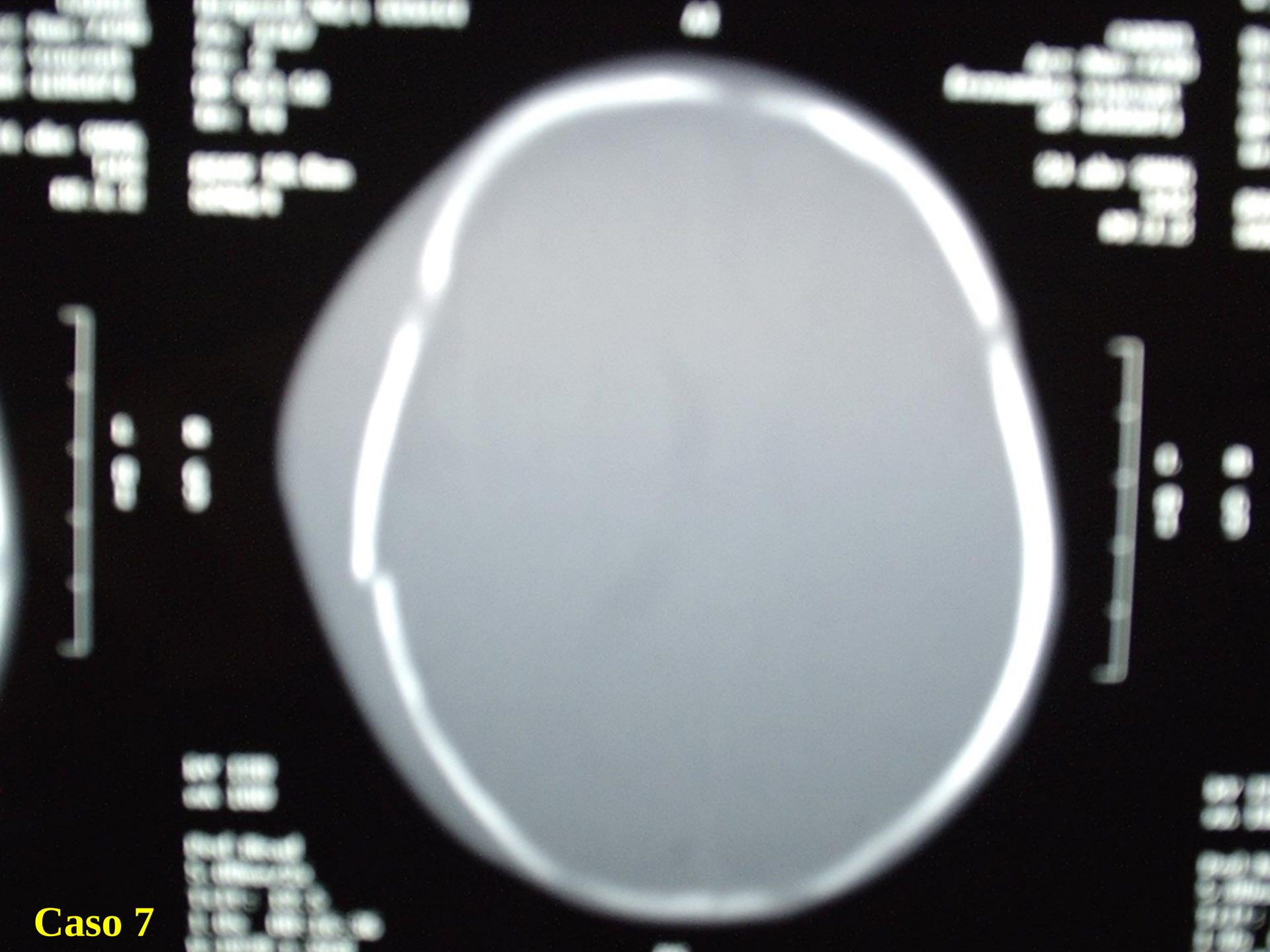

Caso 7

Caso 7

Valor de la IMAGENOLOGÍA en la orientación etiológica de los trastornos agudos de la conciencia.

Apnea in an infant. What should I look for?
Swischuk LE. Pediatr Emerg Care 2007:23(5):345-347

- En lactantes con apnea, convulsiones y otros signos sospechosos de maltrato, cuando el diagnóstico no es claro, evaluar en la Rx de Tx la presencia de fracturas costales y/o clavícula.

- Son lesiones frecuentes, que pueden pasar desapercibidas en una lectura rápida o por enfoques de los rayos que no muestran la lesión

- Mensaje:
  - Mire las costillas y la clavícula
  - Reitere la Rx de Tx con enfoque diferente

Caso 8

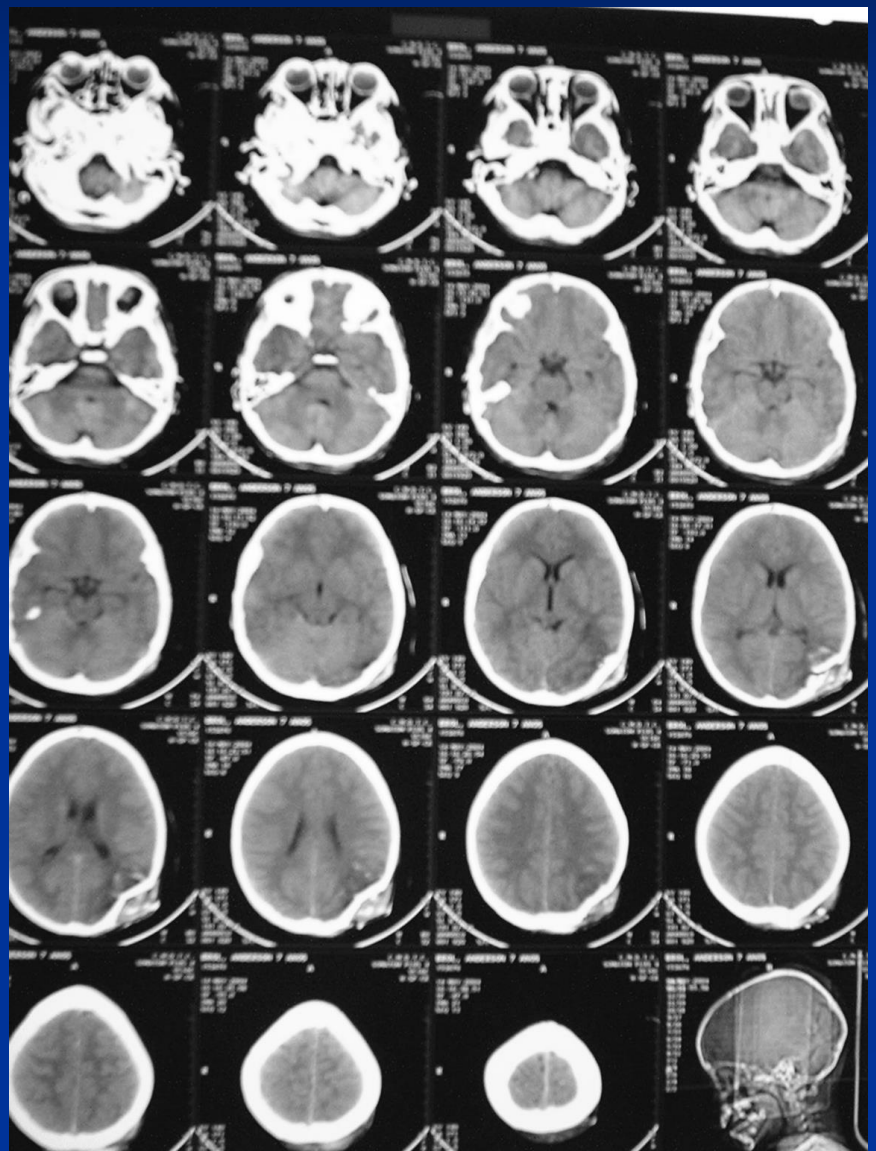

- 12 años
- Caída de un camión en movimiento
- TEC grave
- GCS 7

Caso 8 - Diagnóstico

- TEC grave
- Contusión - Hemorragia
- Síndrome herniario - Hernia uncal
- Sanción quirúrgica

- Valor del **EXAMEN DE LAS PUPILAS** en la orientación etiológica de los trastornos agudos de la conciencia

Alteraciones agudas de la conciencia

- La presencia o ausencia del reflejo motor pupilar es uno de los datos más importantes para distinguir entre desordenes primarios del SNC y anormalidades sistémicas.

- El reflejo pupilar es relativamente resistente a las anormalidades sistémicas que producen AAC

Caso 9

- 2 años
- Fiebre, vomitos, convulsión
- DNS - GCS 9
- Paresia MSD

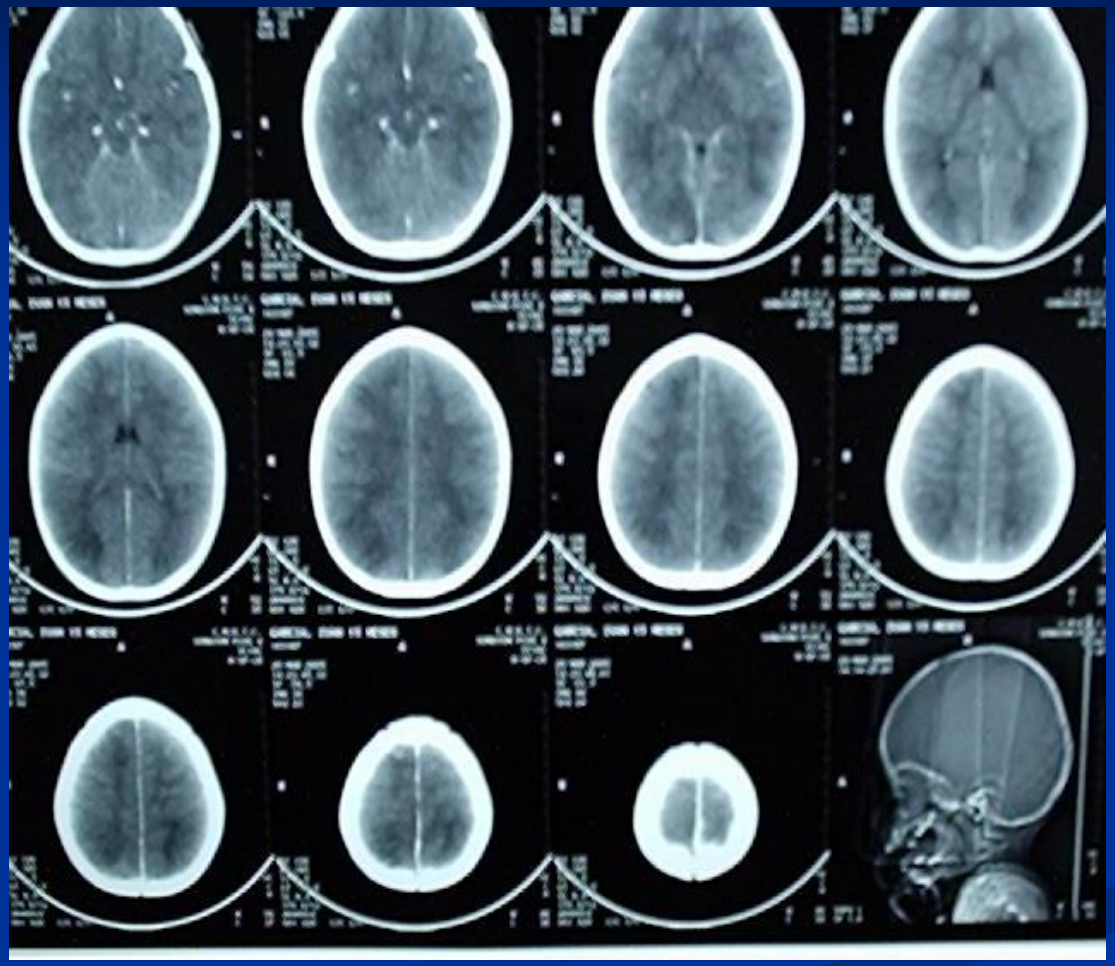

Caso 9 - Diagnóstico

- LCR: turbio, glucosa 0,10, proteinas 1,60, 450 elementos 90 % PMN
- Directo: cocos Gram +
- Diagnóstico: Meningoencefalitis bacteriana
- Valor de la **RAQUICENTESIS** en la orientación etiológica de los trastornos agudos de la conciencia

Caso 10

Shock septico comunitario
Neumonia - Empiema

- 6 años
- DNS
- Fiebre 40º, vómitos
- FR 52 FC 150
- TR 4”
- Enfriamiento distal

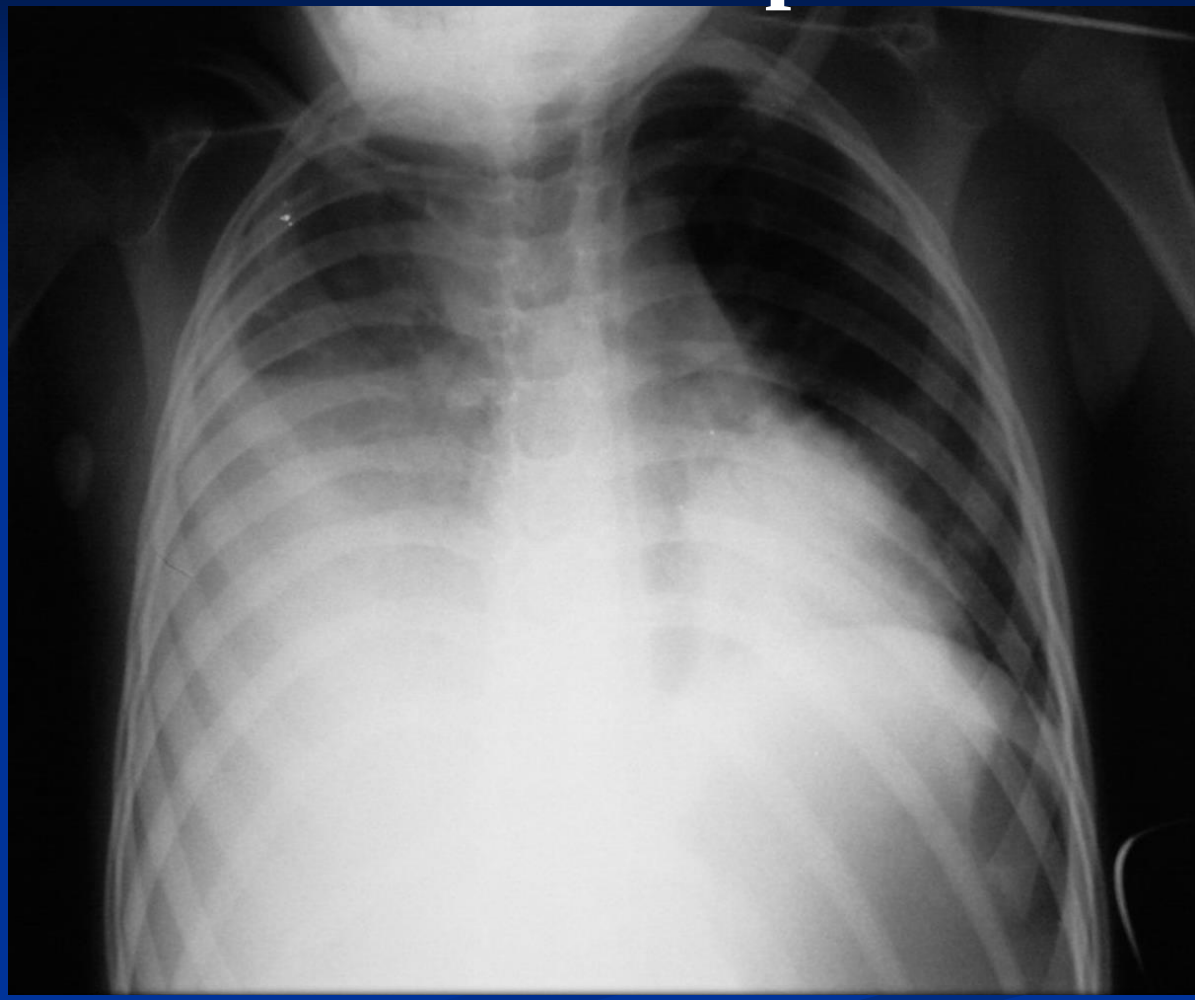

El shock como responsable de AAC

Alteraciones agudas de la conciencia

Manejo inicial en el Departamento de Emergencia

Modelo de atención – Primer tiempo
Clasificación fisiopatológica

Apariencia	Respiración	Circulación	Diagnóstico fisiopatológico	Nivel
N	N	N	Estable	IV-V
A	N	N	Disfunción SNC	III
N	A	N	Dificultad respiratoria	III
A	A	N	Fallo respiratorio	II
N	N	A	Shock compensado	III
A	N	A	Shock descompensado	II
A	A	A	Fallo cardiopulmonar	I

TEP-Cambio Cultural..

Triángulo de Evaluación Pediátrica (TEP)

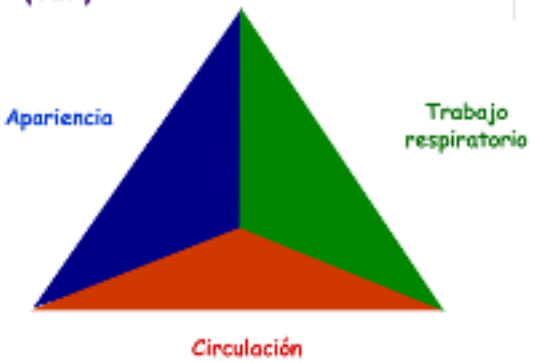

Qué tiene el paciente?

Qué necesita AHORA éste paciente?

Motivo de Consulta

+

Constantes y signos vitales

Evaluación primaria

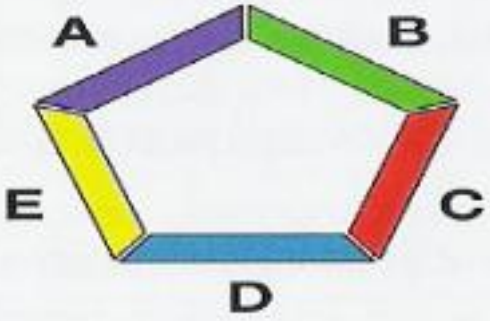

Motivo de Consulta

+

Constantes y signos

Concentrarme en el diagnóstico específico puede distraerme de lo que importa en el PRIMER TIEMPO…

Alteraciones agudas de la conciencia

Manejo inicial en el Departamento de Emergencia

ANAMNESIS

- **Antecedentes**
- **Comienzo**
- **Fármacos - Drogas**
- **Trauma**

Alteraciones agudas de la conciencia

Manejo inicial en el Departamento de Emergencia

EXPLORACIÓN INICIAL

- **General - (ABCDE)**
- **GCS - AVPU - Descripción**
- **Actitud**
- **Movimientos anormales**
- **Patrón respiratorio**
- **Respuesta motora**
- **Pupilas**
- **Ojos**

Indicios de gravedad en AAC …

- Respiración anormal que refleja un trastorno metabólico o daño neurológico severo.
- Tamaño y reactividad de las pupilas: las pupilas hiporreactivas, asimétricas o fijas son indicativas de una lesión estructural.
- Las pupilas "en puesta de sol" dirigidas hacia abajo indican una lesión del mesencéfalo o una hidrocefalia.

Indicios de gravedad en AAC …

- Papiledema: aumento de la presión intracraneal (PIC).
- Hemorragias retinianas: lesión axónica difusa: injuria craneal provocada.
- Movimiento oculares espontáneos o inducidos.
- Actividad motora no intencional.

Tratamiento de las AAC
PUNTOS CLAVE

- Evaluar la oxigenación y la ventilación y optimizar estos parámetros.
- Conectar al niño a un monitor.
- Obtener un acceso vascular.
- Obtener muestras de sangre para análisis clínicos y determinar la glicemia
- Comenzar el tratamiento específico después de considerar las causas posibles en el diagnóstico diferencial.

Alteraciones agudas de la conciencia

Errores comunes

- Postergar tratamientos a la espera de evaluaciones diagnósticas
- No otorgar prioridad al A B C
- No reevaluar continuamente los cambios en signos vitales y nivel de conciencia

“ Y los hombres debieran saber que del cerebro y de ninguna parte más, tienen la dicha, el deleite, la risa y las bromas, así como las penas, aflicciones, abatimientos y lamentaciones...”

Escritos hipocráticos